Lane Medical Library

STANFORD UNIVERSITY MAR 24 1938 LIBRARY

Aus der medizinischen Universitätsklinik Erlangen.
(Vorstand Prof. Dr. L. R. Müller.)

Folinerin.

Klinische Prüfung eines neuen Herzmittels.

Inaugural-Dissertation

zur Erlangung der Doktorwürde

der Hohen Medizinischen Fakultät

der

Friedrich-Alexanders-Universität Erlangen

vorgelegt von

Heinz Ott

aus Landau (Rheinpfalz).

Tag der mündlichen Prüfung: 29. 9. 1936.

1937

Buchdruckerei Karl Döres, Erlangen, Jägerstr. 3.

037/266

Referent: Priv.-Doz. Dr. med. W. Schuler.
Dekan: Geheimrat Prof. Dr. med. F. Jamin.

Meinen Eltern gewidmet!

Disposition:

A. Einleitung:

I. Voraussetzungen für die klinische Prüfung eines neuen Herzmittels.

II. Gründe für unsere klinische Prüfung von Folinerin.

B. Theoretischer Teil:
Prüfung von Folinerin:

1. Verträglichkeit und Geschmack.
2. Haltbarkeit der Lösungen.
3. Volle Digitaliswirkung.
4. Vergleich mit den Glykosiden des Fingerhuts und dem Strophanthin.
5. Nebenerscheinungen.

C. Auszüge aus Krankengeschichten.

D. Zusammenfassung.

E. Schrifttum.

A.

Folinerin wurde unlängst als neues, aus Oleanderblättern gewonnenes Herzmittel in den Arzneischatz aufgenommen. Der Name ist gebildet aus Folia Nerii Oleandri; mit dieser Nennung des Meeresgottes Nereus ist angedeutet, daß der Oleander besonders häufig an Seen und Flußläufen anzutreffen ist. Die Heimat des Oleanders ist das gesamte Mittelmeergebiet, doch wird er als Zierpflanze oft auch bei uns angetroffen. Wegen seiner rosenähnlichen Blüten und seiner lorbeerartigen Blätter erhielt der Oleander schon in der vorchristlichen Zeit bei den Griechen den Namen Rhododaphne und unsere Sprache übernahm den Namen Rosenlorbeer.

Ueber die Giftigkeit des Oleanders berichtet schon der im 3. Jahrhundert vor Christi Geburt lebende griechische Philosoph Theophrast von Eresus, daß Tiere nach Oleandergenuß Krämpfe bekämen und zu Grunde gingen.

Von einer heilenden Wirkung spricht erst der kleinasiatische Arzt Dioskurides im 1. Jahrhundert nach Christi Geburt: Zwar sterben Tiere nach dem Genuß von Oleander, doch schützen Blüte und Blätter, mit Wein zusammen getrunken, den Menschen vor Bissen giftiger Tiere. Dieser Bericht des Dioskurides wurde in die deutschen Kräuter- und Medizinbücher übernommen, und wir finden hier z. T. den Oleander zur Verwendung für die allerverschiedensten Zwecke angegeben.

Erst im 19. Jahrhundert wurde der Oleander exakten Untersuchungen bezüglich seines Gehaltes an Wirkstoffen unterzogen. 1883 macht der Altmeister der Pharmakologie O. Schmiedeberg (1.) auf die Verwandtschaft der Wirkstoffe des Fingerhuts mit denen des Rosenlorbeers aufmerksam. 1893 schreibt Oefele (2.), daß Oleanderglykoside „mindestens ebenso wertvoll für die Therapie wie die Digitalisstoffe" seien. 1918 stellt W. Straub (3.) eingehende Untersuchungen an und berichtet 1922 von mindestens 9 herzwirksamen Stoffen der Oleanderblätter, doch wurde keiner

von diesen in die Therapie eingeführt. In neuester Zeit endlich gelang es F. Flury und W. Neumann (4.), ein in den Folia Nerii Oleandri vorkommendes, genuines Reinglykosid in chemicsh einheitlicher, kristallisierter Form darzustellen. Unter dem Namen Folinerin kam es in den Handel.

Das neue Herzmittel unterzogen wir in unserer Klinik einer Prüfung auf seinen praktisch-therapeutischen Wert. Für diese klinische Prüfung mußten bestimmte Voraussetzungen erfüllt und bestimmte Gründe gegeben sein.

I. Voraussetzungen für die klinische Prüfung eines neuen Herzmittels:

Erste Voraussetzung für die klinische Erprobung eines neuen Herzmittels ist, daß es die uns von den Glykosiden der Digitalisgruppe bekannte typische Wirkung voll besitzt, d. h. also Verstärkung der Systole und infolge Verlangsamung der Herzaktion eine Verlängerung der Diastole, folglich bessere Füllung des arteriellen und Entlastung des venösen Systems.

Zweitens müßte das Herzmittel, soll es sich in der Therapie eine besondere Stellung erringen, Vorteile aufweisen gegenüber den bekanntesten Vertretern der Digitalisgruppe, den Glykosiden des Fingerhutes und dem Strophanthin.

Gegenüber den Glykosiden des Fingerhuts, deren Lösungen einer biologischen Titrierung bedürfen, um gleichmäßige Wirksamkeit bei therapeutischer Anwendung zu garantieren, wäre die Sicherstellung konstanter Wirksamkeit eines neuen Herzmittels womöglich durch chemische Einheitlichkeit zu fordern. Entsprechend der schwierigen Aufgabe, Reinglykosidlösungen in wässriger Lösung lagerfähig zu halten, wäre die natürliche Haltbarkeit der wässrigen Lösung des Herzmittels ein weiteres Erfordernis. Im Vergleich zu den Glykosiden des Fingerhuts müßten primäre Haftfähigkeit oder Adsorption — im Magen-Darmtrakt — und damit unerwünschte Nebenwirkungen, sowie Säureempfindlichkeit, und damit Wirksamkeitsverlust im Magen, wesentlich geringer sein. — Das Herzmittel müßte leicht löslich und schneller resorbierbar sein als die großen Glykosidmoleküle mit wechselnder Wasserlöslichkeit. — Endlich wäre gegenüber den Glykosiden des Fingerhuts eine etwas weniger langdauernde, sekundäre Haftfähigkeit oder Fixation — welche die Kumulation bedingt — eine klinisch erwünschte Forderung.

Gegenüber dem Strophanthin sich eine maßgebliche therapeutische Stellung zu erringen, würde eine ähnlich schnelle und maximale Herzwirkung auch bei Vermeidung der intravenösen Zufuhr

— also durch enterale Verabreichung — erfordern, während die Kumulierung im Vergleich zu der des Strophanthins von längerer Dauer sein dürfte.

II. Gründe für unsere klinische Prüfung von Folinerin:

Die Gründe, warum wir unter den genannten Voraussetzungen das Folinerin einer klinischen Prüfung unterzogen haben, sind:

1. Exakte chemische und pharmakologische Charakterisierung von Folinerin:

Von F. Flury und W. Neumann wurde Folinerin sehr exakt chemisch und pharmakologisch charakterisiert: Die chemische Einheitlichkeit des aus einheimischen wie aus südländischen Blättern gewonnenen Glykosids verbürgt konstante Wirksamkeit, das kleine Molekül — Molekulargewicht 522 gegenüber bis zu 984 der Digitalisglykoside — gute Resorbierbarkeit. Daß die letale Dosis bei subcutaner und rectaler Verabreichung — 0,2 mg / Kg gegenüber 0,24 mg / Kg bei intravenöser Zufuhr an der Katze — außerordentlich nahe an dem Wert für intravenöse Injektion liegt, spricht besonders deutlich für hervorragende Resorbierbarkeit; gegenüber verdünnten Säuren hat es sich als widerstandsfähig erwiesen, in wässrig-alkoholischer Lösung als haltbar. Die Kumulation wurde in der Versuchsanordnung nach Heubner und v. Nyary (5.) — Bestimmung der tödlichen Dosen verschiedener Digitalisstoffe bei verschiedener Geschwindigkeit der intravenösen Zufuhr — geringer gefunden als die des Digitoxins, aber stärker als die des Strophanthins. Daß man die Wirkung des Oleanderglykosids mit Recht eine Digitaliswirkung nennen darf, ergibt sich aus der Verwandtschaft der Oleander- und Digitalisglykoside: Spaltet man den Zucker aus dem Oleanderglykosid ab, so entsteht ein Aglukon Oleandrigenin, welches isomer mit dem Gitaligenin, dem Aglukon des Gitalins ist; Oleandrigenin und Gitaligenin gehen bei Säurewirkung unter Wasserabspaltung in Digitaligenin über.

2. Bisherige, den Voraussetzungen anscheinend gerecht werdende klinische Prüfungen durch R. Schwab und G. Lepel.

Bisher vorliegende klinische Versuche von R. Schwab (6.) und G. Lepel (7.) stützen die Annahme, daß das Folinerin in seiner therapeutischen Anwendung den genannten Voraussetzungen gerecht wird.

3. Aufgabe der Klinik, theoretisch und experimentell gut fundierte Heilmittel auf ihre klinische Brauchbarkeit, insonderheit auf ihre Vorteile gegenüber den bisher gebräuchlichen Heilmitteln, von mehreren Seiten zu prüfen.

Die Aufgabe der Klinik ist es, besonders die von pharmakologischer Seite in ihrer Wirkung gut fundierten Heilmittel auf ihre klinische Brauchbarkeit, insonderheit auf ihre Vorteile gegenüber den bisher gebräuchlichsten Heilmitteln zu prüfen, eingedenk der Worte eines der erfahrensten Herztherapeuten: „Es gibt nur eine und das ist eine von pharmakologischen Grundsätzen ausgehende und vor pharmakologischer Kritik standhaltende Therapie und sie ist es, die Allgemeingut werden sollte" (A. Fraenkel) (8.).

B.

Die Prüfung von Folinerin.

Verträglichkeit und Geschmack.

Wir haben 42 Kranke — 35 Frauen im Alter von 24—83 Jahren und 7 Männer im Alter von 46—69 Jahren — mit Folinerin behandelt, die alle mehr oder minder das Bild schwerer Herzinsuffizienz mi eigentlichen klinischen Sinne des Wortes darboten. Die Leistungsscwäche des Herzmuskels war bei 22 Kranken durch einen Herzklappenfehler — bei 3 durch vorwiegende Mitralstenose — bei 17 Kranken durch primäre muskuläre Kardiopathie meist sklerotischer — darunter auch einer luetischer — Genese, und bei 3 Kranken durch muskuläre Kardiopathie mit absoluter Arrhythmie bedingt. Soweit es die Schwere des Krankheitsbildes erlaubt hat, haben wir die Kranken vor Beginn der medikamentösen Behandlung ein oder mehrere Tage unter die konstanten Bedingungen einer Carellkur gestellt. Eine länger dauernde Vorperiode durchzuführen, war nicht möglich, da soziale und finanzielle Gründe, vor allem von Seiten der Krankenkasse, einen möglichst kurzen Klinikaufenthalt erfordern. Bei allen genannten Kranken konnten wir uns davon überzeugen, daß nie eine Aeußerung über schlechten Geschmack des Folinerins gemacht und dieses gut vertragen wurde, abgesehen von einigen später geschilderten Nebenerscheinungen.

Haltbarkeit der Lösungen.

Wir haben das Folinerin fast ausschließlich in Tropfenform direkt nach der Mahlzeit verabreicht, manchmal auch in Form von Zäpfchen gegeben. Die von uns verwandten Lösungen behielten trotz der z. T. viele Monate langen Lagerung ihre volle Wirkung.

Volle Digitaliswirkung.

Die Prüfung, inwieweit Folinerin die hauptsächlichste Voraussetzung eines neuen Herzmittels, volle Digitaliswirkung, erfüllt, haben wir außer auf Grund der subjektiven Angaben, objektiv durch möglichst genaue Bestimmungen der Pulsfrequenz, der Diurese, des Körpergewichts, weiter durch das Elektrokardiogramm, sowie auch durch Beobachtung der Besserung klinischer Stauungserscheinungen durchgeführt. Bei all den von uns behandelten Kranken glauben wir uns von der vollen Digitaliswirkung des Folinerins überzeugt zu haben, denn wir konnten die Herzinsuffizienzerscheinungen je nach Schwere und Art derselben beheben oder doch weitgehend bessern. Als Beweis für die von uns beobachtete volle Digitaliswirkung bringen wir aus der Reihe der von uns gezeichneten Kurven einige besonders charakteristische Puls-, Diurese- und Gewichtskurven.

Fig. I.

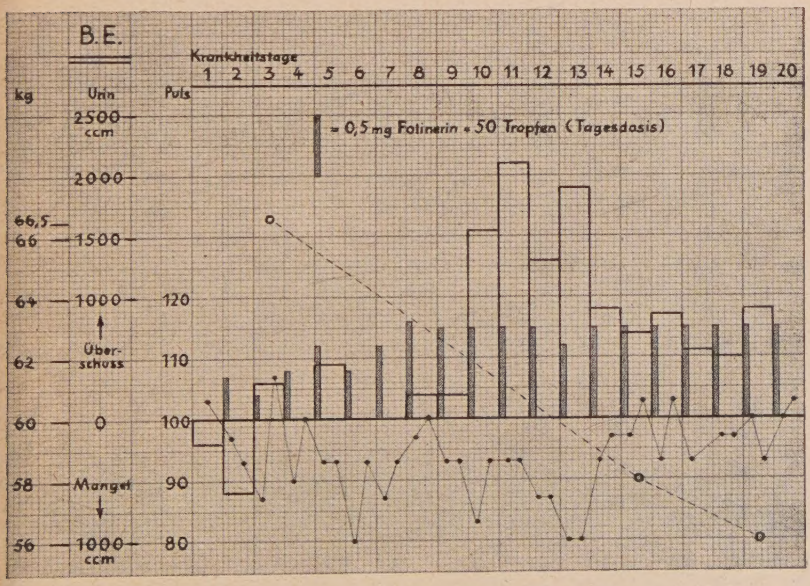

Fig. II.

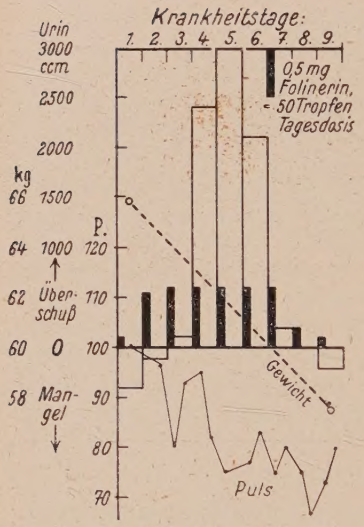

Fig. III.

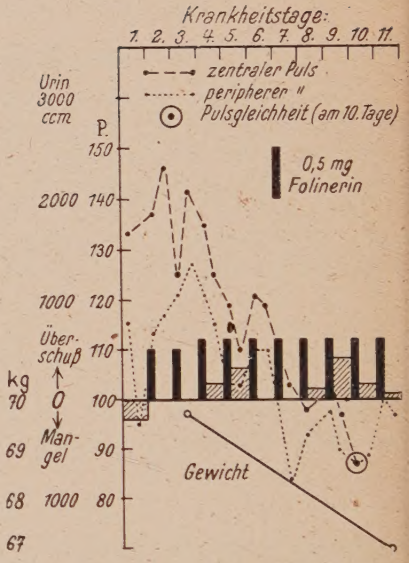

Auch das E. K. G. gab uns bei einigen Kranken wertvolle Beweise für die Wirkung des Folinerins. Wir bringen als Beispiel Elektrokardiogramme bei einer Kranken mit vorwiegender Mitralstenose neben mäßig ausgesprochener Mitralinsuffizienz. Es bestand anfänglich eine Flimmerarrhythmie. Am 4. Behandlungstag mit Folinerin, als schon eine wesentliche Besserung der kardialen Insuffizienzerscheinungen und auch des subjektiven Befindens nachweisbar war, ließ sich im jetzt aufgenommenen E. K. G. als Digitaliseffekt nunmehr ein Vorhofflattern nachweisen, sowie im ST-Stück eine Erholung des Myocards (s. auch Krankengeschichte 1).



Zeitschreibung $^1/_{10}$ Secunde, für sämtliche E.K.Gs. zutreffend.

Abl. 1.

Abl. 2.



Abl. 3.

Vor der Behandlung: An Stelle normaler P-Zacken Flimmerbewegungen der Vorhöfe. Kleiner QRS-Komplex. Nachschwankung in Ableitung 1 und 2 flach, in 3 negativ.



Abl. 1.



Abl. 2.



Abl. 3.

Nach 4tägiger Folinerin-Behandlung: Verlangsamung der Aktion der Vorhofswellen im Sinne des Vorhofsflattern. Größere Ausschläge des QRS-Komplexes bei gleichen äußeren Bedingungen. Nachschwankung in Ableitung 3 positiv geworden, im übrigen gegenüber dem ersten E. K. G. unverändert (bisher täglich 3 bis 10 Tropfen Folinerin).



Abl. 1.

Abl. 2.



Abl. 3.

Nach 18tägiger Folinerin-Behandlung: Aktion jetzt regelmäßig, normale Vorhofszacken, sehr groß, in Abl. 1 gespalten. Ueberleitungszeit 0,2 sec. (oberste Grenze der Norm); in Abl. 1 hohes positives T, in Abl. 2 flach, in Abl. 3 nunmehr ebenfalls positiv. Aktion beschleunigt: 100 / min. (Seit letztem E. K. G. täglich 3mal 20 Tropfen Folinerin.)

Bei der zweiten Kranken mit absoluter Arrhythmie und hochgradiger Tachycardie zeigt das E. K. G. eine in allen Ableitungen negative Nachschwankung und Abrundung des ST-Stückes. Drei Wochen nach Beginn der Folinerinbehandlung waren nicht nur das Allgemeinbefinden und die Insuffizienzerscheinungen von Seiten des Herzens wesentlich gebessert sowie die anfänglich zahlreichen frustranen Kontraktionen verschwunden, sondern auch das E. K. G. läßt an Stelle der Flimmerarrhythmie — wiederum als Digitaliseffekt — flatterverdächtige Vorhofswellen erkennen, besonders aber ist in Ableitung 1 und 2 die Nachschwankung positiv geworden.

Fig. V.



Abl. 1.

Abl. 2.

Abl. 3.

Vor der Behandlung: Aktion unregelmäßig; Tachycardie; Nachschwankung in Ableitung 1 und 2 negativ, mit P verschmolzen; S-Zacke verschwunden.

Abl. 1.



Abl. 2.

Abl. 3.

Nach 12 tägiger Folinerin-Behandlung: P-Zacke nicht erkennbar; Flimmerarrhythmie; Aktion im allgemeinen langsamer geworden (Digitaliseffekt). Nachschwankungen in allen Ableitungen nunmehr positiv (seit 12 Tagen z. T. 3 mal 20, z. T. 3 mal 15 Tropfen Folinerin).



Abl. 1.



Abl. 2.

Abl. 3.

Nach 21 tägiger Folinerin-Behandlung: Aktion unregelmäßig; flatterverdächtige Vorhofswellen (Besserung); S-Zacke in Abl. 1 sichtbar (Besserung), in Abl. 2 und 3 fehlt die Abrundung des ST-Stückes. Nachschwankung in Abl. 1 und 2 positiv, in Abl. 3 negativ (seit letztem E. K. G. täglich 3 mal 15 Tropfen Folinerin).

Endlich geben wir noch die Elektrokardiogramme einer Kranken mit einem im E. K. G. nachweisbaren Verzweigungsblock, verlängerter Ueberleitungszeit und Fehlen der Nachschwankung. 41 Tage nach Beginn der Folinerinbehandlung fand sich ein normaler QRS-Komplex, die Ueberleitungszeit eben noch innerhalb der Norm, sowie jetzt eine deutlich nachweisbare Nachschwankung (s. auch Fig. I. und Krankengeschichte 5).

Fig. VI.



Abl. 1.



Abl. 2.



Abl. 3.

Vor der Behandlung: Verbreiterung des QRS-Komplexes auf 0,11 sec. (Verzweigungsblock); Störung im Reizleitungssystem; Ueberleitungszeit 0,19 sec.

Abl. 1.



Abl. 2.



Abl. 3.

Nach 19tägiger Folinerin-Behandlung: QRS-Komplex 0,09 bis 0,1 sec.; Ueberleitungszeit 0,22 sec. (Digitaliseffekt). Nachschwankung in Abl. 1 positiv, in Abl. 2 flach, in Abl. 3 negativ. (6 Tage lang täglich 3 mal 1 Folinerinzäpfchen, dann 13 Tage lang täglich 4 mal 20 Tropfen Folinerin.)



Abl. 1.



Abl. 2.



Abl. 3.

Nach 41 tägiger Folinerin-Behandlung: QRS-Komplex 0,1 sec., kein Verzweigungsblock mehr (Digitaliseffekt); Ueberleitungszeit 0,19 sec. Nachschwankung in Abl. 1 positiv, in Abl. 2 flach, in Abl. 3 negativ. Mehrere ventriculäre Extrasystolen (seit letztem E. K. G. 8 Tage lang täglich 4 mal 20 Tropfen Folinerin, dann täglich 3 mal 20 Tropfen).

Vergleich mit den Glykosiden des Fingerhuts und dem Strophanthin.

Bei der Prüfung, inwieweit Folinerin im Vergleich zu den Glykosiden des Fingerhuts im Magendarmkanal weniger an Wirksamkeit verliert und schneller zur Resorption gelangt, haben wir den zeitlichen Eintritt der Folinerinwirkung im Vergleich zu Digitalis besonders beobachtet. Die klinische Digitalisierung ist nach W. Straub (9.) eine Art von Maurerarbeit, das Digitalispräparat muß in fraktionierten Dosen innerlich gegeben werden, bis es in entsprechend wirksamer Menge in den Muskel eingemauert ist, und dies dauert tagelang. Bei der Folinerinbehandlung haben wir dagegen eine bedeutend schneller eintretende Wirkung beobachtet. Fig. II zeigt deutlich den schnellen Effekt. Ein Vergleich der Folinerin- mit der ja bekannt schnell wirkenden Strophanthintherapie macht das eben Gesagte besonders deutlich. Bei zwei sehr schwer dekompensierten Kranken — infolge Kardiopathie auf sclerotischer bei dem einen und auf luetischer Basis bei dem andern Kranken (Krankengeschichte 3) — konnten wir die bis dahin täglich notwendige Injektion von 0,3 mg Strophanthin durch Verabreichung von Folinerin ersetzen, ohne daß eine, auch nur vorübergehende klinisch faßbare Verschlechterung des Zustandes eintrat (siehe Fig. VII a und b).

Fig. VII.

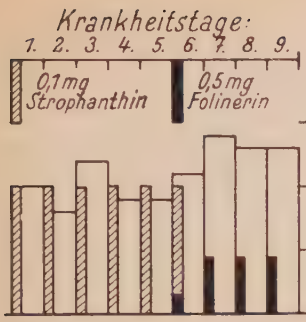

Fig. VII a.

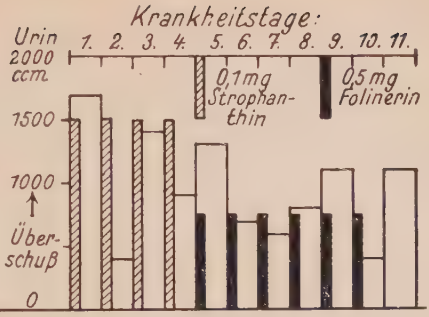

Fig. VII b.

Weiterhin verglichen wir die Kumulation des Folinerins und der Fingerhutglykoside. Zweifelsohne ist eine spezifische, secundäre Haftfestigkeit herzspezifischer Mittel nicht nur erwünscht, sondern notwendig, doch läßt sich die stattfindende Kumulierung, je stärker und damit länger dauernder sie ist, um so schwerer beurteilen und klinisch beherrschen. Zwar ist dem Kliniker eine etwas stärkere Kumulierung wie die des Strophanthins nur erwünscht, jedoch wäre ihm eine etwas geringere wie die der Fingerhutglykoside eine Erleichterung für die Therapie. Es ist kaum möglich, einen beweisenden Anhaltspunkt für die Kumulation klinisch zu erbringen. Bei 3 Kranken konnten wir jedenfalls mit Sicherheit beobachten, daß ein, spätestens zwei Tage nach Absetzen von Folinerin die Harnausscheidung versiegte, bei 2 dieser Kranken traten kurz darauf auch die übrigen Erscheinungen cardialer Insuffizienz wieder deutlich hervor. Während wir bei fast allen Kranken die bereits bei Beginn der Behandlung als wirksam festgestellte tägliche Folinerinmenge beibehalten und nach der Entlassung dem behandelnden Arzt zur weiteren Verordnung empfehlen mußten, konnten wir bei 3 Kranken die Anfangsdosis innerhalb 4 Wochen bis auf die Hälfte, bei einem hiervon bis auf ein Viertel mit vollem Erfolg abbauen; eine Beziehung zwischen Abbaumöglichkeit und Art, sowie Schwere der Herzvitien konnten wir nicht feststellen (s. auch Krankengeschichte 4). Während die Digitaliswirkung bis zu einigen Wochen anzuhalten pflegt, scheint nach unseren Beobachtungen die Folinerinwirkung bei der Mehrzahl der Kranken nur wenige Tage anzuhalten.

Beim Vergleich mit Strophanthin sahen wir, wie schon erwähnt, bei 2 Kranken die Möglichkeit, dieses durch Folinerin voll zu ersetzen; dadurch steht Folinerin in gewissem Gegensatz zu den

Glykosiden des Fingerhuts und gleicht in der Wirkung mehr dem intravenös verabreichten Strophanthin. Berücksichtigt man daneben die geringere Kumulation im Vergleich zu Folia Digitalis, so erinnert diese ebenfalls an die geringere Kumulation von Strophanthin, doch erscheint sie uns immerhin stärker als diese. Somit nimmt Folinerin klinisch eine Mittelstellung zwischen den Fingerhutglykosiden einerseits und dem Strophanthin andererseits ein; diese Mittelstellung wurde auch bei der pharmakologischen Prüfung (F. Flury und W. Neumann) festgestellt und erst neuerdings in einer pharmakologischen Arbeit von W. Schmitt (10.) aus dem hiesigen pharmakologischen Institut (Prof. Dr. K. Schübel) bestätigt.

Nebenerscheinungen.

Außer der genannten therapeutischen Wirksamkeit des Folinerins sahen wir aber auch Nebenerscheinungen. Bei 11 Kranken unter den 42 von uns untersuchten traten nach mehr oder minder langer Folinerinverabreichung Durchfälle auf. Wir müssen diese als Zeichen einer Ueberdosierung auffassen; im allgemeinen traten sie immer dann auf, wenn die Folinerinwirkung bereits einige Zeit lang an der Besserung der Insuffizienzerscheinungen nachweisbar war. Nur bei einer Kranken mit schwerer, dekompensierter Mitralstenose konnten wir das Auftreten starker Durchfälle auch schon am ersten oder zweiten Tag der Folinerinbehandlung beobachten, ohne daß ein cardialer Effekt zu dieser Zeit schon nachweisbar war. Diese Kranke hatte aber schon vorher mehrere Kuren mit Folinerin, sowie auch mit Digitalis durchgemacht und war nicht nur gegenüber Folinerin, sondern auch gegenüber Digitalis besonders empfindlich geworden. Während sich die Nebenerscheinungen bei Folinerin hauptsächlich in Form von Durchfall und nur geringgradig in Form von gleichzeitiger Uebelkeit äußerten, trat nach Digitalisverabreichung sofort heftige Uebelkeit und oftmals quälendes Erbrechen auf. Charakteristisch ist, daß die bei Ueberdosierung von Folinerin auftretenden Durchfälle mit anfänglich weichem, dann flüssigem Stuhl beginnen, ohne sonstige Störungen des Allgemeinbefindens. Solange die Durchfälle nicht durch ihre Häufigkeit Beschwerden machen, bedingen sie eine nicht unwesentliche Entwässerung neben der Diurese. Sie lassen sich häufig durch Kohleverabreichung für den Kranken kaum merklich, keinesfalls störend gestalten. Daß die Dauer der Folinerinverabreichung nicht zu Nebenerscheinungen führen muß, sahen wir bei einer 63jährigen Kranken mit Myodegeneratio cordis und Arteriosclerose, Stauungs-

leber und Oedemen, welcher wir seit einem halben Jahr fortlaufend mit 5tägigen Pausen stets 14 Tage lang je 3mal 10 Tropfen Folinerin bei bester Verträglichkeit geben.

Daß zu Beginn unserer Prüfung des Folinerins zwei Kranke sofort im Anschluß an die ersten 5 verabreichten Tropfen über Herzklopfen, verbunden mit mehr oder minder starkem Stechen in der Herzgegend klagten, glaubten wir besonders beachten zu müssen und haben bei diesen die Folinerinbehandlung nicht durchgeführt; irgendwelche physischen Einflüsse konnten wir damals nicht dafür verantwortlich machen, sodaß wir die Erscheinungen seinerzeit als Folinerinwirkung deuten zu müssen glaubten; immerhin haben wir bei den 42 oben genannten Kranken derartige Klagen nicht mehr gehört, obgleich wir besonders darauf achteten, sodaß wir geneigt sind, die damaligen Beobachtungen heute als Zufallsbefund zu deuten.

Zusammenfassung.

Folinerin, ein aus Folia Nerii Oleandri kristallin hergestelltes, chemisch einheitliches Reinglykosid, wurde an 42 z. T. sehr schwer herzinsuffizienten Kranken auf seine Wirksamkeit und auf die Zweckmäßigkeit seiner Einführung in den Arzneischatz geprüft.

Bei den genannten Kranken hat sich Folinerin als voll digitaliswirksam erwiesen.

Im Vergleich zu den Fingerhutglykosiden ist Folinerin schneller und leichter resorbierbar, und zwar auch bei Vorliegen hochgradiger Stauungserscheinungen, vor allem auch Stauungsleber. Seine Kumulationsdauer scheint kürzer als die der Fingerhutglykoside zu sein.

Im Vergleich mit Strophanthin ist Folinerin wegen seiner raschen Resorption und schnell einsetzenden, starken Wirkung, sowie wegen seiner Kumulationsdauer diesem nahestehend. Seine Kumulationsdauer scheint länger als die des Strophanthins zu sein. In seiner klinischen Wirkung steht Folinerin zwischen den Fingerhutglykosiden und dem Strophanthin.

Der Einfluß auf Puls, Diurese und Körpergewicht ließ sich kurvenmäßig eindrucksvoll darstellen.

Bei 3 Kranken konnte der erwünschte therapeutische Effekt bei Rhythmusstörungen durch das Elektrocardiogramm eindrucksvoll nachgewiesen werden.

Auf Grund unserer Untersuchungen hat sich Folinerin bei 42 Kranken als wertvolles neues Herzmittel erwiesen.

Anhang.

Krankengeschichte 1: M. K., 34 Jahre. Vor 5 Jahren nach Polyarthritis zum ersten Male Herzfehler diagnostiziert. Seit 2 Jahren kann Kranke keine Arbeit mehr verrichten, Herzklopfen, höchste Atemnot, den Angaben nach vor einem halben Jahr wahrscheinlich Embolie. — Befund: Starke Cyanose, Atemnot, Oedeme, schwerkrankes Aussehen. Herz beids. verbreitert, kombiniertes Mitralvitium, vorwiegend Mitralstenose. Tachycardie. RR. 150/90 (s. auch Fig. IV.). 14 Tage nach Aufnahme des letzten E. K. G. Lungeninfarkt, jedoch rasche Erholung. Nach 9 wöchigem Klinikaufenthalt konnte Kranke wesentlich gebessert entlassen werden, in den letzten 5 Tagen durfte Kranke täglich aufstehen (Folinerindosierung s. Fig. IV.).

Krankengeschichte 2: J. St., 53 Jahre. Nie krank. Seit 4 Jahren wiederholt anfallsweise Atemnot und beängstigendes Herzklopfen, Oedeme. — Befund: Cyanose, Atemnot, Oedeme. Mitralstenose. Leber vergrößert. Sofort 10 Tropfen Folinerin, gute Verträglichkeit; an den 7 folgenden Tagen wechselnde Mengen bis zu 3 mal 20 Tropfen; Puls sinkt auf 43 ab; es wird auf 2 mal 10 Tropfen Folinerin heruntergegangen und diese Dosis 3 Wochen beibehalten; täglich tadellose Ausscheidung, bestes Wohlbefinden, Puls hält sich um 50, RR. stets durchschnittlich 115/65. Kranke konnte nach 14 Tagen wieder täglich sich im Garten aufhalten. In sehr gutem Allgemeinzustand entlassen.

Krankengeschichte 3: A. B., 60 Jahre. Seit etwa fünf Jahren Herzbeschwerden, Atemnot, Oedeme. Kranker spricht auf Strophanthintherapie gut an, nach 17 tägiger Strophanthintherapie wird Folinerin mit gleichem Erfolg gegeben. Ausschwemmung der Oedeme, Gewichtsabnahme von rund 11 kg (s. auch Fig. VII b, Folinerindosierung).

Krankengeschichte 4: Von einer Kranken mit reiner Mitralstenose hörten wir, daß sie zu Hause seit 4 Wochen mit 2 mal 20 Tropfen Folinerin täglich sehr gut auskomme; diese Kranke kam wiederholt wegen schwerster Dekompensationserscheinungen zu uns und konnte stets nach mehrwöchigem Aufenthalt wesentlich gebessert entlassen werden. Oben genannte Dosis hatte die Kranke selbst gewählt, bei uns hatte sie während 16 Tagen 6 Tage lang 6 mal 10, dann 2 Tage lang 4 mal 15, dann 8 Tage lang 3 mal 20 Tropfen Folinerin erhalten.

Krankengeschichte 5: B. E., 67 Jahre. Keine Kinderkrankheiten. Seit 30. Lebensjahr wiederholt Grippe mit Gliederschmerzen. Seit einigen Jahren Herzklopfen, Atemnot, geschwollene Füße. — Befund: Kranke kräftig. Cyanose, Dyspnoe, keine Orthopnoe, Unruhe. Bronchitische Geräusche in abhängigen Partien. Herz: Mr. 4 cm, Ml. 13 cm, Herztaille vorhanden, Töne unrein, Tachycardie mit Extrasystolen. Leber in MCL. 14 cm, kein Ascites. Oedeme. Urin: Eiweiß 3 ‰ ,hyaline Zylinder, Urobilinogen ++. RR. 145/90. (S. auch Fig. I. und VI.) Herzfernaufnahme vor Behandlung: Aortenherz mit enormer Linksverbreiterung, Stauungslunge mit pleuritischer Verschwartung über beiden Zwerchfellen, Grenzen beids. hochstehend. Auf Folinerin (Dosierung s. Fig. VI.) Schwinden der Oedeme und des Hydrothorax. Puls um 90. Dyspnoe und Allgemeinbefinden wesentlich gebessert. Herzgrenzen Mr. 3 cm, Ml. 12 cm. Leber in MCL. 12 cm. Extrasystolen noch hin und wieder auftretend.

Krankengeschichte 6: M. B., 67 Jahre. Nie ernstlich krank bis vor 10 Jahren, damals Polyarthritis. Vor 3 Jahren plötzlich heftiges Herzklopfen, starke Atemnot, Beine bis zum Leib geschwollen. Seitdem wiederholt anfallsweise Atemnot und Uebelkeit mit Brechreiz. Bei auftretendem Luftmangel muß sich Karnke ans Fenster begeben oder im Bett aufrecht sitzen. Häufiges, aber wenig Wasserlassen, besonders des Nachts. — Befund: Starke Cyanose, icterische Hautfarbe (Kratzeffekte), Orthopnoe, Lungengrenzen hochstehend. Herz: Mäßige Rechts-, starke Linksverbreiterung, lautes systolisches Geräusch über Spitze und 5. Punkt, Arrhythmia perpetua, RR. 150/100. Ascites, starke Oedeme. Urin: Eiweiß +. (Folinerindosierung s. Fig. II.) Nach einer Woche bereits subjektive Besserung. Folinerin muß abgesetzt werden, da während 4 Tagen Durchfälle auftreten, die nach Absetzen von Folinerin sistieren. Starke Gewichtsabnahme. Diurese! Puls zentral und peripher annähernd gleich. Kranke wurde weitere 4 Wochen mit Scillaren behandelt, die typischen Dekompensationserscheinungen schwanden. Kranke fühlt sich deutlich frischer (s. auch Fig. II.).

Zum Schluß meiner Arbeit möchte ich Herrn Priv.-Doz. Dr. W. Schuler für Ueberlassung des Themas und für die freundliche Unterstützung bei der Abfassung meinen besten Dank aussprechen.

Literatur-Verzeichnis:

1. O. Schmiedeberg: Arch. f. exper. Path. 16, 149 (1883).
2. Oefele: Pharm. Zentralhalle 34, 342 (1893).
3. W. Straub: Dtsch. med. Wschr. 1922, 792.
4. F. Flury und W. Neumann: Klin. Wschr. 1935/562.
5. Heubner und v. Nyary: Arch. f. exper. Path. 177, 60 (1934).
6. R. Schwab: Klin. Wschr. 1935, 564.
7. G. Lepel: Münch. Med. Wschr. 1936, 477.
8. A. Fraenkel: Strophanthintherapie, Verlag Springer, Berlin 1933.
9. A. Fraenkel: Der Weg zur rationellen Therapie, Verlag Thieme 1933, Seite 46.
10. W. Schmitt: Vergleichende Untersuchungen über die Vergiftungsgeschwindigkeit von g-Strophanthin, Scillaren und Folinerin am überlebenden Herzen von Rana temporaria. Inaug.-Diss. Erlangen, 1936.

Lebenslauf.

Als Sohn des Kriegsgerichtsrats Wilhelm Ott und seiner Ehefrau Wanda, geb. Antz, wurde ich am 10. August 1910 in Landau (Rheinpfalz) geboren.

Bei Kriegsausbruch kamen wir zunächst nach Regensburg und, nachdem mein Vater an das bayerische Kriegsministerium versetzt worden war, nach München. Dort besuchte ich bis 1920 die Volksschule und kam dann auf das humanistische Gymnasium. Nachdem mein Vater als Ministerialrat nach Berlin an das Reichsarbeitsministerium versetzt worden war, besuchte ich von 1920 bis 1924 das Gymnasium in Berlin, nach der Versetzung meines Vaters als Leiter des Hauptversorgungsamtes in Kassel besuchte ich dort bis zum Abitur 1930 das Gymnasium.

Meine Studienzeit verbrachte ich in München, ausschließend 4 Semester bis zum Physikum im Oktober 1932 in Marburg a. L., danach war ich wieder ein Semester in München, dann 3 Semester in Freiburg i. Br. und in den letzten beiden Semestern wieder in Marburg a. L., wo ich im Wintersemester 1935/36 das Staatsexamen machte.

Ab 13. Januar bin ich als Medizinalpraktikant an der Medizinischen Universitätsklinik in Erlangen tätig.

Vom 4. VI.—29. VII. und vom 25. VIII.—19. X. 1936 diente ich freiwillig im Erg.-Bat. 35 in Nürnberg.